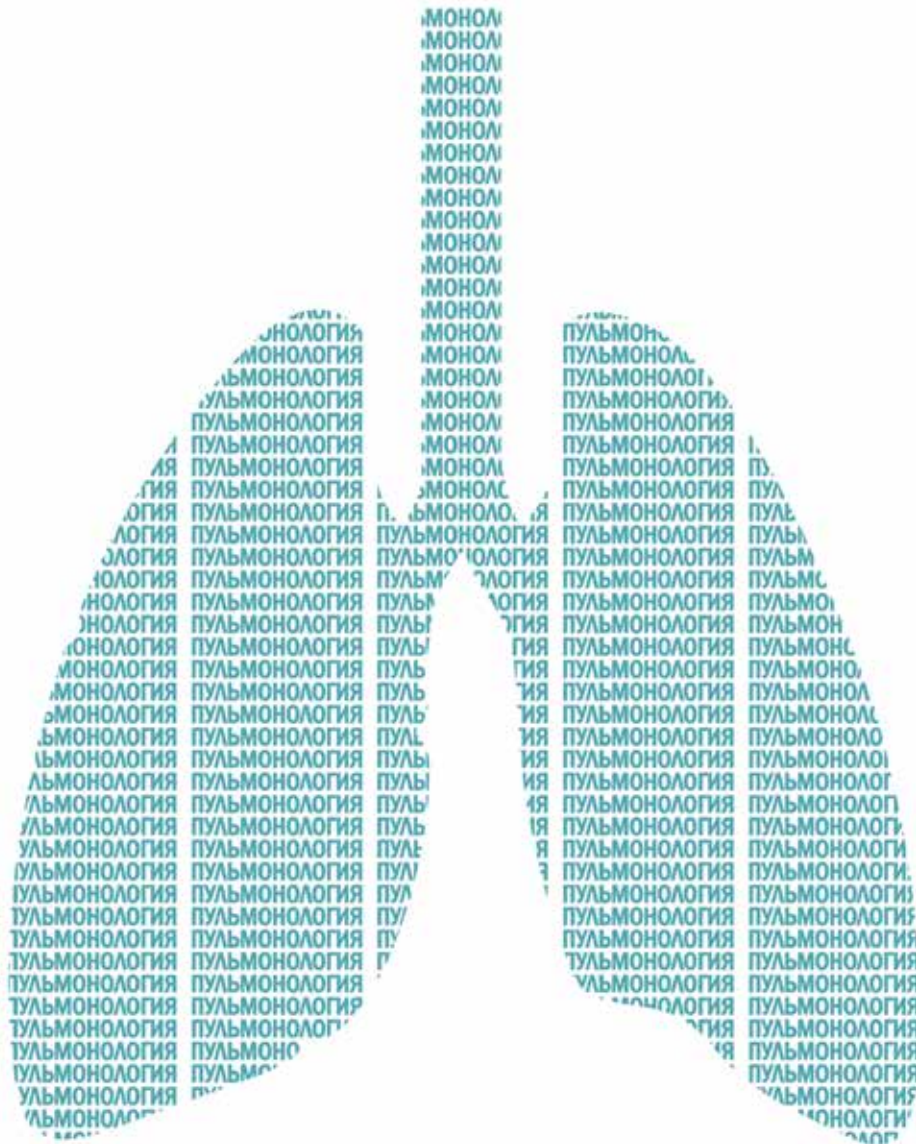




МЕДИЦИНСКИЙ СОВЕТ

2021 | № 16

MEDICAL COUNCIL | MEDITSINSKIY SOVET



ПУЛЬМОНОЛОГИЯ

PULMONOLOGY НАУЧНО-ПРАКТИЧЕСКИЙ ЖУРНАЛ ДЛЯ ВРАЧЕЙ • SCIENTIFIC AND PRACTICAL PEER-REVIEWED JOURNAL

препринт

Клинический случай применения ингаляционной сурфактант-терапии при тяжелой COVID-19-ассоциированной пневмонии на 2-м этапе реабилитационного лечения

Клинический случай применения ингаляционной сурфактант-терапии при тяжелой COVID-19-ассоциированной пневмонии на 2-м этапе реабилитационного лечения

И.Ю. Стуликова¹✉, ORCID: 0000-0001-6599-9837, stulikova@gmail.com

А.В. Цветкова^{1,2}, ORCID: 0000-0002-2698-3514, tv-aa@yandex.com

Е.С. Конева^{1,2}, ORCID: 0000-0002-9859-194X

Т.В. Шаповаленко¹, ORCID: 0000-0001-5728-8883

¹ Группа компаний «МЕДСИ»; 143442, Россия, Московская обл., г.о. Красногорск, пос. Отрадное, влд. 2, стр. 1

² Первый Московский государственный медицинский университет имени И.М. Сеченова» (Сеченовский Университет); 119991, Россия, Москва, ул. Трубецкая, д. 8, стр. 2

Резюме

Разработка эффективного и безопасного препарата для лечения пациентов с COVID-19 на сегодняшний день является актуальной задачей мирового медицинского сообщества. Учитывая, что поражение легких остается преобладающим синдромом при COVID-19, а развитие острого респираторного дистресс-синдрома (ОРДС) – наиболее частая причина перевода в отделение реанимации и интенсивной терапии и подключения к аппарату искусственной вентиляции легких, перспективным представляется изучение эффективности и безопасности сурфактант-терапии, успешно зарекомендовавшей себя на практике в лечении ОРДС взрослых и недоношенных детей. Несмотря на то, что большинство исследований посвящено использованию этого метода у пациентов в острой стадии, мы представляем случай из собственной практики применения ингаляций Сурфактанта-БЛ у пациентки с COVID-19-ассоциированной пневмонией на 2-м этапе реабилитационного лечения. Клинические признаки дыхательной недостаточности (ЧДД 22 в минуту, Sa O₂ 86% на атмосферном воздухе, 95% на инсуффляции увлажненного кислорода 7 л/мин), большой процент поражения легочной ткани по данным КТ ОГК (55% – КТ 3) при поступлении в отделение медицинской реабилитации, а также оценка по шкале NEWS2 6 баллов послужили основанием проведения пациентке ингаляций Сурфактанта-БЛ по показанию «профилактика развития острого респираторного дистресс-синдрома» в дозировке 75 мг 2 раза в день в течении 5 дней. Положительная динамика клинических данных по окончании курса ингаляций (снижение ЧДД до 16 в минуту, повышение Sa O₂ до 90% на атмосферном воздухе и до 95% на инсуффляции увлажненного кислорода 5 л/мин, улучшение аускультативной картины), а также выполненное контрольное КТ ОГК, показавшее уменьшение поражения паренхимы легких до 45,2% (КТ 2), свидетельствовали об эффективности и безопасности применения данного метода в комплексной реабилитации пациента с COVID-19, являясь основанием для дальнейшего изучения этого вопроса.

Ключевые слова: SARS-CoV-2, коронавирусная пневмония, медицинская реабилитация, ингаляционная терапия, Сурфактант-БЛ

Для цитирования: Стуликова И.Ю., Цветкова А.В., Конева Е.С., Шаповаленко Т.В. Клинический случай применения ингаляционной сурфактант-терапии при тяжелой COVID-19-ассоциированной пневмонии на 2-м этапе реабилитационного лечения. *Медицинский совет*. 2021;(16). <https://doi.org/10.21518/2079-701X-2021-12>

Конфликт интересов: авторы заявляют об отсутствии конфликта интересов.

Clinical case of nebulized surfactant therapy for severe COVID-19-associated pneumonia at the 2nd stage of rehabilitation treatment

Irina Yu. Stulikova¹✉, ORCID: 0000-0001-6599-9837, stulikova@gmail.com

Alena V. Tsvetkova^{1,2}, ORCID: 0000-0002-2698-3514, tv-aa@yandex.com

Elizaveta S. Koneva², ORCID: 0000-0002-9859-194X

Tatyana V. Shapovalenko¹, ORCID: 0000-0001-5728-8883

¹ «MEDSI» Group of Companies; 1, Bldg. 2, Otradnoye settlement, Krasnogorsk, Moscow region, 143442, Russia

² Sechenov First Moscow State Medical University (Sechenov University); 8, Bldg. 2, Trubetskaya St., Moscow, 119991, Russia

Abstract

The development of an effective and safe drug for the treatment of patients with COVID-19 is currently an urgent task for the global medical community. Given that lung damage remains the predominant syndrome in COVID-19, and the development of acute respiratory distress syndrome (ARDS) is the most common reason for transfer to intensive care unit and connection to artificial lung ventilation, it seems promising to study the effectiveness and safety of surfactant therapy, successfully proven in

practice in the treatment of adult and preterm infants ARDS. Despite the fact that most studies are devoted to the use of this method in patients in the acute stage, we present a case from our own practice of Surfactant-BL inhalation in a patient with COVID-19-associated pneumonia at the 2nd stage of rehabilitation treatment. Clinical signs of respiratory failure (RR 22 per minute, Sa O₂ 86% on atmospheric air, 95% on insufflation of humidified oxygen 7 L/min), high percentage of lung tissue damage according to thoracic CT (55% - CT3) on admission to the Medical Rehabilitation Unit, as well as a score of 6 on the NEWS2 scale served as a basis for the patient to receive Surfactant-BL inhalation for the indication «prevention of the development of acute respiratory distress syndrome» in a dosage of 75 mg twice a day for 5 days. Positive dynamics of clinical data at the end of the course of inhalations (decrease of RR to 16 per minute, increase of Sa O₂ to 90% on atmospheric air and to 95% on insufflation of humidified oxygen 5 l/min, improvement of auscultatory picture), as well as the control thoracic CT scan, which showed a decrease of lung parenchyma damage to 45.2% (CT-2), indicated the effectiveness and safety of this method in the complex rehabilitation of COVID-19 patient, being a basis for further investigation of this issue.

Keywords: SARS-CoV-2, COVID-19 pneumonia, medical rehabilitation, inhalation therapy, Surfactant-BL

For citation: Stulikova I.Yu., Tsvetkova A.V., Koneva E.S., Shapovalenko T.V. Clinical case of nebulized surfactant therapy for severe COVID-19-associated pneumonia at the 2nd stage of rehabilitation treatment. *Meditsinskiy sovet = Medical Council.* 2021;(16). (In Russ.) <https://doi.org/10.21518/2079-701X-2021-12>

Conflict of interest: the authors declare no conflict of interest.

ВВЕДЕНИЕ

С момента провозглашения Всемирной организацией здравоохранения 11 марта 2020 г. пандемии новой коронавирусной инфекции (COVID-19) зарегистрировано более 173 млн случаев подтвержденной инфекции и более 3,7 млн случаев смертей, связанных с ней¹. К настоящему моменту уже накоплено большое количество научных данных о патогенезе, патоморфологических изменениях и клинических особенностях новой коронавирусной инфекции SARS-CoV-2 [1, 2], что является основой для разработки новых или применения уже известных методов лечения [3, 4]. Тем не менее проблема поиска эффективных и безопасных препаратов для терапии пациентов COVID-19 остается актуальной. На сегодняшний день, по доступной обзору литературе, ни один из препаратов не получил одобрения с позиции доказательной медицины. Исходя из этого представляется возможным экстраполирование полученных ранее в клинических исследованиях данных для поиска возможных подходов к лечению COVID-19-ассоциированной пневмонии.

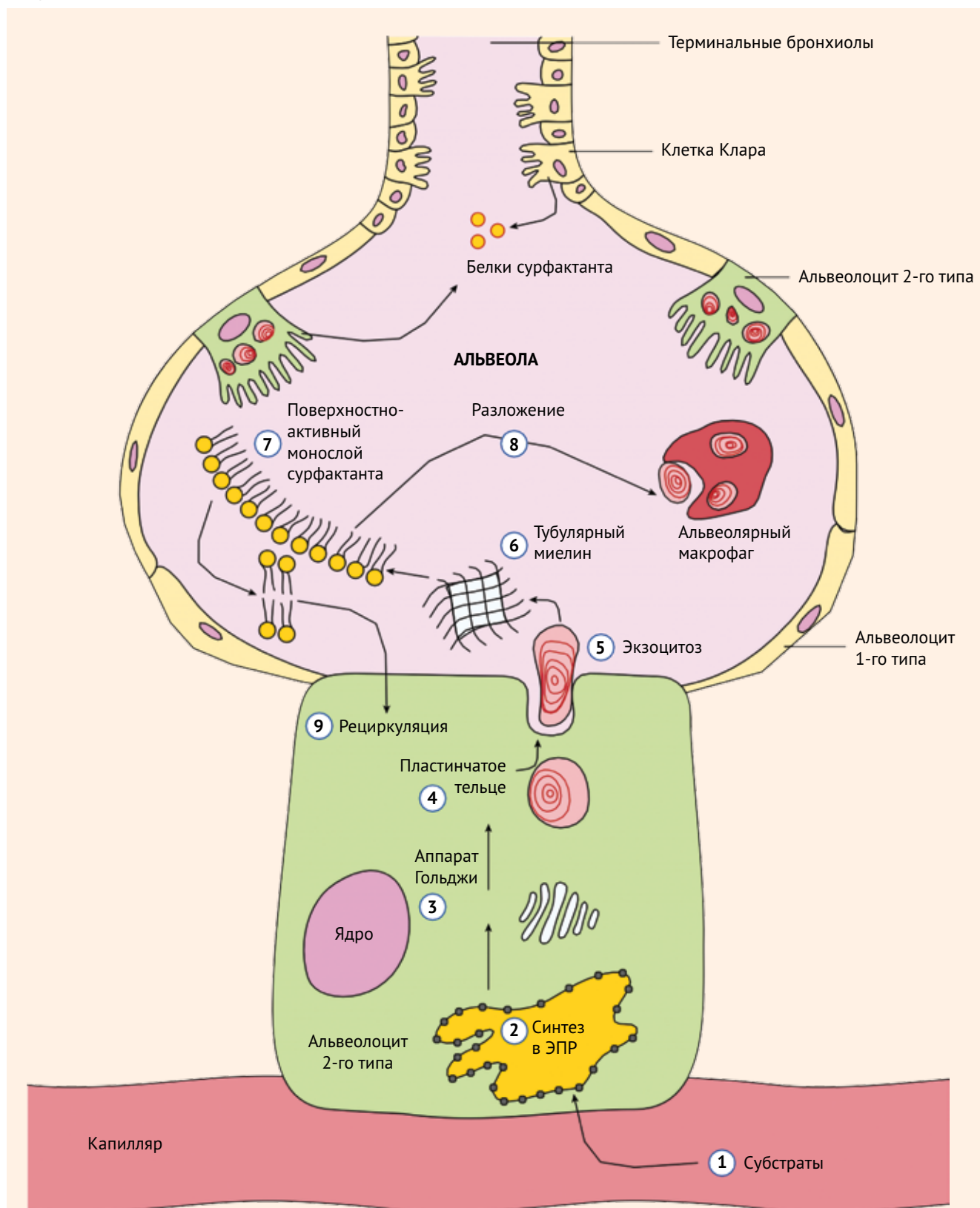
На сегодняшний день мировое научное сообщество указывает на полиорганный синдром поражения SARS-CoV-2 [1, 5], однако преобладающим синдромом остается интерстициальное поражение легких [6]. Тяжесть состояния пациента напрямую коррелирует с процентом повреждения легочной ткани, степенью дыхательной недостаточности, а развитие острого респираторного дистресс-синдрома (ОРДС) при COVID-19 является наиболее частой причиной госпитализации больных в отделение реанимации и интенсивной терапии (ОРИТ). Для борьбы с данным жизнеугрожающим состоянием было предложено использовать сурфактант-терапию, которая успешно зарекомендовала себя на практике в России в лечении ОРДС у взрослых и недоношенных детей [7–9].

Патогенетическим основанием применения сурфактанта при новой коронавирусной инфекции будет являться непосредственное воздействие вируса SARS-CoV-2 на альвеолоциты 2-го типа, приводящее к их гибели и, вследствие этого, снижение синтеза легочного сурфактанта (ЛС) [10]. Проводимые ранее исследования выявили, что ЛС, помимо предупреждения микроателектазирования альвеол и вентиляционно-перфузионных нарушений, играет роль во врожденном и приобретенном иммунном ответе. Происходит это посредством сурфактант-ассоциированных белков SP-A и SP-D (Surfactant protein A, D) [11, 12]. В частности, ЛС соединяется с гемагглютинином и нейраминидазой вируса гриппа A/H₁N₁ и тем самым инактивирует его [13–15]. В дополнение сурфактант опсонизирует патогены и обеспечивает их фагоцитоз клетками иммунной системы, такими как макрофаги и моноциты [12, 16]. Были изучены и терапевтические эффекты экзогенного ЛС при тяжелых пневмониях, ассоциированных с вирусом гриппа A/H₁N₁.

Так, минорный фосфолипид ЛС блокирует прикрепление вируса гриппа А к клеткам эпителия бронхиального дерева, препятствуя тем самым возникновению заболевания [17, 18] (рис. 1).

Основная функция альвеолоцитов 2-го типа, которые покрывают около 7% поверхности альвеолярного эпителия, – производство сурфактанта с использованием субстратов (1). Сурфактант синтезируется в эндоплазматическом ретикулуме (ЭПР) (2) альвеолоцитов 2-го типа и транспортируется в аппарат Гольджи (3) для дальнейшей модификации. Большинство компонентов сурфактанта хранится в пластинчатых тельцах (4) до момента секреции в жидкую гипофазу на альвеолах путем экзоцитоза (5). Сурфактант образует решетчатую структуру, называемую тубулярным миелином (6), которая транспортируется на границу раздела воздух – жидкость с образованием поверхностно-активного монослоя сурфактанта (7). Фосфолипиды либо

- **Рисунок 1.** Жизненный цикл сурфактанта – синтез, секреция и рециркуляция
- **Figure 1.** Surfactant life cycle - synthesis, secretion and recirculation



Основная функция альвеоцитов 2-го типа, которые покрывают около 7% поверхности альвеолярного эпителия, – производство сурфактанта с использованием субстратов (1). Сурфактант синтезируется в эндоплазматическом ретикулуме (ЭПР) (2) альвеоцитов 2-го типа и транспортируется в аппарат Гольджи (3) для дальнейшей модификации. Большинство компонентов сурфактанта хранится в пластинчатых тельцах (4) до момента секреции в жидкую гипофазу на альвеолах путем экзоцитоза (5). Сурфактант образует решетчатую структуру, называемую тубулярным миелином (6), которая транспортируется на границу раздела воздух – жидкость с образованием поверхностно-активного монослоя сурфактанта (7). Фосфолипиды либо усваиваются и разлагаются макрофагами (8), либо рециркулируют и возвращаются к альвеоцитам 2-го типа для повторного использования (9). Обратите внимание, что сурфактантный белок (SP)-A, SP-B и SP-D также синтезируется в клубных клетках терминальных бронхиол

усваиваются и разлагаются макрофагами (8), либо рециркулируют и возвращаются к альвеолоцитам 2-го типа для повторного использования (9). Обратите внимание, что сурфактантный белок (SP-A, SP-B и SP-D также синтезируется в клубных клетках терминальных бронхиол.

На сегодняшний день проводятся исследования по применению сурфактант-терапии у пациентов с пневмонией, ассоциированной с новой коронавирусной инфекцией, в острый период развития заболевания, по результатам которых отмечается значимый положительный эффект, подтверждающий обоснованность включения ингаляций сурфактанта в комплексное лечение больных с COVID-19. Так, в сравнительном ретроспективном анализе, проведенном в ФГБУ ФНКЦ ФМБА России, были оценены клинические, лабораторные данные и исходы 39 пациентов, находящихся в ОРИТ с пневмонией, ассоциированной с COVID-19, тяжелого течения, осложнившегося ОРДС, находившихся на высокопоточной кислородотерапии. В результате проведенного исследования выявлено, что назначение ингаляционного сурфактанта приводит к уменьшению прогрессирования дыхательной недостаточности, снижению частоты переводов на искусственную вентиляцию легких, а также уменьшению случаев летального исхода [19]. Также эффективность методики была описана у пациентов с тяжелой COVID-19-ассоциированной пневмонией без развития ОРДС на момент начала проведения ингаляций сурфактанта. Пациенты находились на стационарном лечении в двух клинических центрах – ПМГМУ им. И.М. Сеченова и НМИЦ им. В.А. Алмазова. Подчеркивается эффективность терапии сурфактантом на основании анализа динамики сатурации крови кислородом через 24 ч после начала терапии, количества дней госпитализации, частоты перевода в ОРИТ и подключения к аппарату искусственной вентиляции легких, случаев летальности [20]. Мы отметили, что в данных исследованиях критерии отбора были схожи: пациенты пожилого возраста с подтвержденной двусторонней полисегментарной пневмонией, ассоциированной с коронавирусом SARS-CoV-2, 3 или 4-й степенью поражения легочной ткани по данным КТ ОГК и $Sa O_2$ менее 92% на атмосферном воздухе. Таким образом, имеющиеся патогенетические обоснования и проведенные исследования подтверждают эффективность ЛС и положительный результат применения препарата Сурфактант-БЛ в сопоставимых по характеристикам группах пациентов, что позволило нам использовать его для ингаляции пациентам с COVID-19-ассоциированной пневмонией.

Также нам представляется оправданным изучение эффективности ингаляционной терапии сурфактанта на 2-м этапе реабилитационного лечения, так как в этот период все еще сохраняется риск развития ОРДС. В большинстве случаев пациенты, поступающие в отделение медицинской реабилитации, имеют высокий процент поражения легочной ткани по данным КТ ОГК и нуждаются в кислородной поддержке. Это является основным ограничивающим фактором в восстановлении пациента и возвращении его к активной жизни.

На сегодняшний день ингаляционная сурфактант-терапия была проведена нескольким пациентам в нашем

отделении восстановительного лечения после перенесенной новой коронавирусной инфекции. В данной статье мы представляем наиболее наглядный случай из собственной клинической практики, показывающий эффективность и безопасность добавления ингаляций препаратом Сурфактант-БЛ к реабилитационной программе пациента с COVID-19-ассоциированной пневмонией на 2-м этапе реабилитации. Сурфактант-БЛ применялся по показанию «профилактика развития острого респираторного дистресс-синдрома».

КЛИНИЧЕСКИЙ СЛУЧАЙ

Пациентка К., 75 лет, была госпитализирована в отделение медицинской реабилитации АО «ГК «МЕДСИ» Клинической больницы №1 в Отрадном 11.03.2021. При поступлении больная предъявляла жалобы на затруднение дыхания, одышку, кашель при попытке сделать глубокий вдох, головную боль, головокружение, жидкий стул.

Со слов больной и по данным медицинской документации известно, что заболела остро 9 февраля 2021 г. Заболевание дебютировало с повышения температуры до $39,8^{\circ}C$, выраженной общей слабости, ощущения ломоты в теле, сухого кашля, затруднения дыхания, по поводу чего самостоятельно принимала парацетамол. 15 февраля пациентка была осмотрена врачом, диагностирована новая коронавирусная инфекция COVID-19, вирус не идентифицирован (мазок ПЦР на SARS-CoV-2 из зева и носа – вирус не обнаружен). Назначенная терапия препаратами Коронавир, левофлоксацин, дексаметазон, Ксарелто не дала эффекта. 22.02.2021 на КТ органов грудной клетки была выявлена двусторонняя полисегментарная пневмония вирусной этиологии, КТ 2. В этот же день пациентка была госпитализирована в инфекционный стационар по экстренным показаниям с диагнозом: новая коронавирусная инфекция, вызванная вирусом COVID-19. Осложнения: внебольничная двусторонняя полисегментарная вирусная пневмония КТ 2. За время госпитализации с 22.02.2021 по 10.03.2021 были выполнены несколько КТ ОГК в динамике, на которых отмечалось характерное для вирусной пневмонии течение в виде нарастания объема ранее выявленных участков уплотнения по типу «матового стекла» с зонами консолидации на фоне симптома «булыжной мостовой», объем поражения легких составлял 75%. Также в анализах крови обращали на себя внимание: лимфопения до $0,4 \times 10^9$, повышение уровня С-реактивного белка до 45 г/л, ферритина – до 1250 нг/мл и Д-димера – до 3701 нг/мл. Проводилась антибактериальная терапия ванкомицином 0,5 4 раза в день, цефепим + сульбактам 1,0 в/в капельно 2 раза в день, левофлоксацин, а также эноксапарин 4000 МЕ 2 раза в сутки п/к, олокизумаб 64 мг однократно подкожно, преднизолон 20 мг утром, ацетилцистеин 1 табл. 2 раза в день, аскорбиновая кислота 500 мг внутривенно капельно, урсодезоксихолевая кислота 250 мг в/в капельно, омепразол 20 мг 2 раза в день. Также из анамнеза жизни было известно, что в течение длительного времени пациентка принимает в таблетиро-

ванной форме Нолипрел форте 5/1,25 мг/сут, Конкор 2,5 мг/сут, Крестор 20 мг/сут по поводу гипертонической болезни и атеросклероза брахиоцефальных артерий, стеноза левой подключичной артерии до 90%.

При осмотре обращали на себя внимание: одышка в покое, ЧД 22 в мин, сатурация крови кислородом на атмосферном воздухе – 86%, при инсуффляции кислородом 7 л через носовую канюлю – 95%; при перкуссии легких отмечалось притупление звука в нижних отделах с двух сторон, в этих же отделах легких выслушивалось ослабленное везикулярное дыхание, крепитирующие хрипы. АД 125/80 мм рт. ст. Также, согласно выписке, поражение легочной ткани по данным последнего КТ ОГК от 09.03.21 составляло 55%, что соответствовало тяжелой степени поражения легких (КТ 3).

С целью объективизации жалоб и динамики восстановления функционирования пациентки мы использовали валидные шкалы и опросники. На основании визуальной аналоговой шкалы пациентке было предложено дать субъективную оценку тяжести одышки. Результат при поступлении составил 8,4. Также был заполнен протокол оценки тяжести состояния пациентки NEWS2 – 6 баллов, что соответствует высокому риску и предусматривает оценку состояния каждые 2 ч при отсутствии показаний к переводу в ОРИТ.

Проанализировав исходные данные лабораторных, инструментальных и клинических исследований, а также клиническую картину заболевания, врачебная комиссия решила включить в комплексную программу реабилитации данной больной ингаляционную терапию Сурфактантом-БЛ. Пациентке были подробно разъяснены медицинские показания, противопоказания, возможные побочные эффекты и последствия применения данного препарата и получено информированное письменное согласие на проведение данного лечения.

Ингаляционная сурфактант-терапия пациентке К. проводилась ежедневно, 2 раза в день начиная со 2-го дня госпитализации в течение 5 дней. Разовая доза препарата составляла 75 мг, распыление осуществлялось посредством компрессионного небулайзера «BOREAL-2000» в течение 6–8 мин. До проведения 1-й процедуры пациентке была подробно разъяснена методика проведения

ингаляционной терапии, даны рекомендации по правильному ее выполнению.

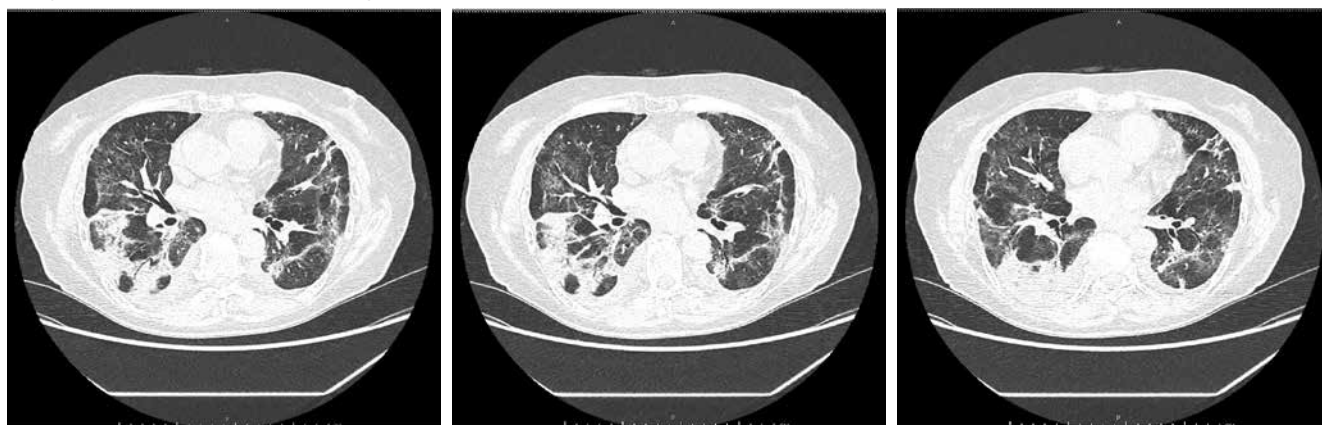Отдельного внимания заслуживает техника приготовления эмульсии, которую мы использовали в данной работе. Для приготовления препарата непосредственно перед применением во флакон добавлялись 2,5 мл теплого (37 °С) 0,9%-го раствора натрия хлорида. Суспензию осторожно перемешивали во флаконе, не встряхивая, затем дополнительно вводился 0,9%-й раствор натрия хлорида до общего объема 5 мл (15 мг в 1 мл). Получившуюся эмульсию набирали в шприц тонкой иглой, затем выливали обратно во флакон по стенке. Эту процедуру проводили несколько (4–5) раз до полного равномерного эмульгирования, избегая образования пены. Непосредственно перед началом процедуры проводилась визуальная оценка эмульсии, обращалось внимание на молочный цвет, а также отсутствие хлопьев и твердых частиц.

По окончании 5-дневного курса ингаляций Сурфактанта-БЛ наблюдался регресс жалоб: кашля при попытке сделать глубокий вдох, одышки в покое и при физической нагрузке. Положительная динамика отмечалась и в клинической картине: снижение ЧДД до 16 в минуту, ЧСС до 68 уд./мин при АД 110/60 мм рт. ст., повышение сатурации крови кислородом до 90% на атмосферном воздухе, снижение потребности в кислородной поддержке – Sa O₂ составляла 95% при уменьшении объема инсуффляции увлажненного кислорода до 5 л/мин. В аускультативной картине на фоне ослабленного везикулярного дыхания крепитирующие хрипы выслушивались только на высоте вдоха.

С целью инструментальной оценки динамики в отношении поражения легких пациентке была проведена контрольная КТ органов грудной клетки. По результатам данного исследования также была подтверждена положительная динамика, процент повреждения паренхимы легочной ткани составлял 45,2%, с типичными проявлениями вирусной пневмонии с многоочаговыми фокусами по типу «матового стекла» и утолщением внутривисцеральных септ по типу crazy paving с консолидацией (рис. 2).

Также при субъективной оценке пациенткой выраженности одышки на основании визуальной аналоговой шкалы

- **Рисунок 2.** Снимки контрольной КТ ОГК после 5-дневного курса ингаляций Сурфактанта-БЛ
- **Figure 2.** Control thoracic CT images after a 5-day course of Surfactant-BL inhalation



после 5 дней ингаляционной терапии сурфактантом зафиксировано снижение показателя до 6,1 по сравнению с первоначальным результатом при поступлении 8,4.

В отделении медицинской реабилитации пациентка находилась 28 дней. В течение всего времени ей проводилось комплексное восстановительное лечение, включавшее в себя занятия лечебной дыхательной и общеукрепляющей гимнастикой под контролем инструктора, дренажный массаж грудной клетки, физиотерапию на область грудной клетки (низкочастотную магнитотерапию и электрофорез калия йодида и хлорида кальция). В конце 1-й недели лечения на фоне положительной динамики был расширен двигательный режим пациентки, программа реабилитации была скорректирована, дополнена галотерапией и циклическими тренировками на велотренажере.

На момент выписки состояние пациентки было стабильное. Необходимости в кислородной поддержке не было, сатурация крови кислородом составляла 97% на атмосферном воздухе. Была проведена проба с 6-минутной ходьбой для оценки толерантности к физическим нагрузкам и уровню потребления кислорода; пациентка прошла 280 м, что соответствует потреблению кислорода 10,1–14,0 мл/кг/мин. После пробы с ходьбой больная оценила данную нагрузку по одышке в 3 балла по шкале Борга, т.е. как умеренную. По протоколу NEWS2, который применяется и для оценки эффективности лечения, состояние пациентки было оценено в 0 баллов. Следовательно, отмечалась стойкая положительная динамика по клиническим, лабораторным и инструменталь-

ным параметрам, были достигнуты критерии выписки из стационара. Пациентка была выписана с рекомендациями на амбулаторное лечение.

ЗАКЛЮЧЕНИЕ

Таким образом, наше изначальное предположение об эффективности и безопасности применения ингаляционной терапии Сурфактантом-БЛ у пациентов с тяжелой формой двусторонней полисегментарной вирусной пневмонии, ассоциированной с SARS-CoV-2, получило подтверждение на основании анализа клинических, лабораторных и инструментальных данных конкретного больного. Аналогичные результаты мы наблюдали при проведении сурфактант-терапии у других пациентов. Схожая положительная динамика у группы пациентов, получивших Сурфактант-БЛ, может послужить предиктором более глобального изучения вопроса включения сурфактант-терапии в комплексную реабилитацию пациентов после перенесенного COVID-19. В ближайшее время нами планируется проведение рандомизированного контролируемого исследования, результаты которого могли бы с большей информативностью показать эффективность данного метода и необходимость его применения у пациентов с COVID-19-ассоциированной пневмонией на этапе восстановления.



Поступила / Received 03.06.2021

Поступила после рецензирования / Revised 18.06.2021

Принята в печать / Accepted 18.06.2021

Список литературы

- Calabrese F., Pezzuto F., Fortarezza F., Hofman P., Kern I., Panizo A. et al. Pulmonary pathology and COVID-19: lessons from autopsy. The experience of European Pulmonary Pathologists. *Virchows Arch.* 2020;477(3):359–372. <https://doi.org/10.1007/s00428-020-02886-6>.
- Polak S.B., Van Gool I.C., Cohen D., von der Thüsen J.H., van Paassen J. A systematic review of pathological findings in COVID-19: a pathophysiological timeline and possible mechanisms of disease progression. *Mod Pathol.* 2020;33(11):2128–2138. <https://doi.org/10.1038/s41379-020-0603-3>.
- Li H., Liu S.M., Yu X.H., Tang S.L., Tang C.K. Coronavirus disease 2019 (COVID-19): current status and future perspectives. *Int J Antimicrob Agents.* 2020;55(5):105951. <https://doi.org/10.1016/j.ijantimicag.2020.105951>.
- Seyed Hosseini E., Riahi Kashani N., Nikzad H., Azadbakht J., Hassani Bafrani H., Haddad Kashani H. The novel coronavirus Disease-2019 (COVID-19): Mechanism of action, detection and recent therapeutic strategies. *Virology.* 2020;551:1–9. <https://doi.org/10.1016/j.virol.2020.08.011>.
- Одилов А.А., Цимбалист Н.С., Волков А.В., Бабиченко И.И. Изменения органов, выявленные при посмертном исследовании пациентов с COVID-19. *Архив патологии.* 2020;82(6):63–69. <https://doi.org/10.17116/patol20208206163>.
- McDonald L.T. Healing after COVID-19: are survivors at risk for pulmonary fibrosis? *Am J Physiol Lung Cell Mol Physiol.* 2021;320(2):L257–L265. <https://doi.org/10.1152/ajplung.00238.2020>.
- Розенберг О.А. Препараты легочного сурфактанта при острых и хронических заболеваниях легких (Часть II). *Общая реаниматология.* 2014;10(5):69–86. <https://doi.org/10.15360/1813-9779-2014-5-69-86>.
- Розенберг О.А. Препараты легочного сурфактанта и сурфактант-терапия ОРДС в условиях хирургической реанимации (обзор литературы). *Креативная хирургия и онкология.* 2019;9(1):50–65. <https://doi.org/10.24060/2076-3093-2019-9-1-50-65>.
- Розенберг О.А. Легочный сурфактант и его применение при заболеваниях легких. *Общая реаниматология.* 2007;3(1):66–77. <https://doi.org/10.15360/1813-9779-2007-1-66-77>.
- Takano H. Pulmonary surfactant itself must be a strong defender against SARS-CoV-2. *Med Hypotheses.* 2020;144:110020. <https://doi.org/10.1016/j.mehy.2020.110020>.
- Crouch E., Wright J.R. Surfactant proteins a and d and pulmonary host defense. *Annu Rev Physiol.* 2001;63:521–554. <https://doi.org/10.1146/annurev.physiol.63.1.521>.
- Crouch E., Hartshorn K., Ofek I. Collectins and pulmonary innate immunity. *Immunol Rev.* 2000;173:52–65. <https://doi.org/10.1034/j.1600-065x.2000.917311.x>.
- Hartshorn K.L., White M.R., Voelker D.R., Coburn J., Zaner K., Crouch E.C. Mechanism of binding of surfactant protein D to influenza A viruses: importance of binding to haemagglutinin to antiviral activity. *Biochem J.* 2000;351 Pt. 2(Pt. 2):449–458. Available at: <https://pubmed.ncbi.nlm.nih.gov/11023831/>
- Hillaire M.L., Haagsman H.P., Osterhaus A.D., Rimmelzwaan G.F., van Eijk M. Pulmonary surfactant protein D in first-line innate defence against influenza A virus infections. *J Innate Immun.* 2013;5(3):197–208. <https://doi.org/10.1159/000346374>.
- Hartshorn K.L., Sastry K.N., Chang D., White M.R., Crouch E.C. Enhanced anti-influenza activity of a surfactant protein D and serum conglutinin fusion protein. *Am J Physiol Lung Cell Mol Physiol.* 2000;278(1):L90–8. <https://doi.org/10.1152/ajplung.2000.278.1.L90>.
- Wright J.R. Immunomodulatory functions of surfactant. *Physiol Rev.* 1997;77(4):931–962. <https://doi.org/10.1152/physrev.1997.77.4.931>.
- Numata M., Kandasamy P., Nagashima Y., Posey J., Hartshorn K., Woodland D., Voelker D.R. Phosphatidylglycerol suppresses influenza A virus infection. *Am J Respir Cell Mol Biol.* 2012;46(4):479–487. <https://doi.org/10.1165/rcmb.2011.01940C>.
- Fukushi M., Tohru M., Miyoshi-Akiyama T., Kubo S., Yamamoto K., Kudo K. Laninamivir octanoate and artificial surfactant combination therapy significantly increases survival of mice infected with lethal influenza H1N1 virus. *PLoS ONE.* 2012;7(8):e42419. <https://doi.org/10.1371/journal.pone.0042419>.
- Аверьянов А.В., Клыпа Т.В., Балионис О.И., Бычинин М.В., Черняк А.В., Троицкий А.В., Трифонова Е.В. Ингаляционный сурфактант при высокопоточной кислородотерапии у больных COVID-19: результаты ретроспективного анализа. *Медицинский совет.* 2020;(17):75–80. <https://doi.org/10.21518/2079-701X-2020-17-75-80>.
- Баутин А.Е., Авдеев С.Н., Сейлиев А.А., Швечкова М.В., Мерзоева З.М., Трушченко Н.В. и др. Ингаляционная терапия сурфактантом в комплексном лечении тяжелой формы COVID-19-пневмонии. *Туберкулез и болезни легких.* 2020;98(9):6–12. <https://doi.org/10.21292/2075-1230-2020-98-9-6-12>.

References

- Calabrese F., Pezzuto F., Fortarezza F., Hofman P., Kern I., Panizo A. et al. Pulmonary pathology and COVID-19: lessons from autopsy. The experience of European Pulmonary Pathologists. *Virchows Arch.* 2020;477(3):359–372. <https://doi.org/10.1007/s00428-020-02886-6>.
- Polak S.B., Van Gool I.C., Cohen D., von der Thüsen J.H., van Paassen J. A systematic review of pathological findings in COVID-19: a pathophysiological timeline and possible mechanisms of disease progression. *Mod Pathol.* 2020;33(11):2128–2138. <https://doi.org/10.1038/s41379-020-0603-3>.
- Li H., Liu S.M., Yu X.H., Tang S.L., Tang C.K. Coronavirus disease 2019 (COVID-19): current status and future perspectives. *Int J Antimicrob Agents.* 2020;55(5):105951. <https://doi.org/10.1016/j.ijantimicag.2020.105951>.
- Seyed Hosseini E., Riahi Kashani N., Nikzad H., Azadbakht J., Hassani Bafrani H., Haddad Kashani H. The novel coronavirus Disease-2019 (COVID-19): Mechanism of action, detection and recent therapeutic strategies. *Virology.* 2020;551:1–9. <https://doi.org/10.1016/j.virol.2020.08.011>.
- Odilov A.A., Tsimbalist N.S., Volkov A.V., Babichenko I.I. Organ changes found by postmortem examination in COVID-19 patients. *Arkhiv Patologii.* 2020;82(6):63–69. (In Russ.) <https://doi.org/10.17116/ptol20208206163>.
- McDonald L.T. Healing after COVID-19: are survivors at risk for pulmonary fibrosis? *Am J Physiol Lung Cell Mol Physiol.* 2021;320(2):L257–L265. <https://doi.org/10.1152/ajplung.00238.2020>.
- Rozenberg O.A. Pulmonary Surfactants for Acute and Chronic Lung Diseases (Part II). *Obshchaya reanimatologiya = General Reanimatology.* 2014;10(5): 69–86. (In Russ.) <https://doi.org/10.15360/1813-9779-2014-5-69-86>.
- Rosenberg O.A. Pulmonary Surfactant Preparations and Surfactant Therapy for ARDS in Surgical Intensive Care (a Literature Review). *Kreativnaya khirurgiya i onkologiya = Creative Surgery and Oncology.* 2019;9(1):50–65. (In Russ.) <https://doi.org/10.24060/2076-3093-2019-9-1-50-65>.
- Rosenberg O.A. Lung Surfactant and Its Use in Lung Diseases. *Obshchaya reanimatologiya = General Reanimatology.* 2007;3(1):66–77. (In Russ.) <https://doi.org/10.15360/1813-9779-2007-1-66-77>.
- Takano H. Pulmonary surfactant itself must be a strong defender against SARS-CoV-2. *Med Hypotheses.* 2020;144:110020. <https://doi.org/10.1016/j.mehy.2020.110020>.
- Crouch E., Wright J.R. Surfactant proteins a and d and pulmonary host defense. *Annu Rev Physiol.* 2001;63:521–554. <https://doi.org/10.1146/annurev.physiol.63.1.521>.
- Crouch E., Hartshorn K., Ofek I. Collectins and pulmonary innate immunity. *Immunol Rev.* 2000;173:52–65. <https://doi.org/10.1034/j.1600-065x.2000.917311.x>.
- Hartshorn K.L., White M.R., Voelker D.R., Coburn J., Zaner K., Crouch E.C. Mechanism of binding of surfactant protein D to influenza A viruses: importance of binding to haemagglutinin to antiviral activity. *Biochem J.* 2000;351 Pt. 2(Pt. 2):449–458. Available at: <https://pubmed.ncbi.nlm.nih.gov/11023831/>
- Hillaire M.L., Haagsman H.P., Osterhaus A.D., Rimmelzwaan G.F., van Eijk M. Pulmonary surfactant protein D in first-line innate defence against influenza A virus infections. *J Innate Immun.* 2013;5(3):197–208. <https://doi.org/10.1159/000346374>.
- Hartshorn K.L., Sastry K.N., Chang D., White M.R., Crouch E.C. Enhanced anti-influenza activity of a surfactant protein D and serum conglutinin fusion protein. *Am J Physiol Lung Cell Mol Physiol.* 2000;278(1):L90–8. <https://doi.org/10.1152/ajplung.2000.278.1.L90>.
- Wright J.R. Immunomodulatory functions of surfactant. *Physiol Rev.* 1997;77(4):931–962. <https://doi.org/10.1152/physrev.1997.77.4.931>.
- Numata M., Kandasamy P., Nagashima Y., Posey J., Hartshorn K., Woodland D., Voelker D.R. Phosphatidylglycerol suppresses influenza A virus infection. *Am J Respir Cell Mol Biol.* 2012;46(4):479–487. <https://doi.org/10.1165/rcmb.2011-01940C>.
- Fukushi M., Tohru M., Miyoshi-Akiyama T., Kubo S., Yamamoto K., Kudo K. Laninamivir octanoate and artificial surfactant combination therapy significantly increases survival of mice infected with lethal influenza H1N1 virus. *PLoS ONE.* 2012;7(8):e42419. <https://doi.org/10.1371/journal.pone.0042419>.
- Averyanov A.V., Klypa T.V., Balonis O.I., Bychinin M.V., Cherniak A.V., Troitskiy A.V., Trifonova E.V. Inhaled surfactant in patients with COVID-19 who took high-flow oxygen: the results of a retrospective analysis. *Meditsinskiy sovet = Medical Council.* 2020;(17):75–80. (In Russ.) <https://doi.org/10.21518/2079-701X-2020-17-75-80>.
- Bautin A.E., Avdeev S.N., Seyliev A.A., Shvechkova M.V., Merzhoeva Z.M., Trushenko N.V. et al. Inhalation surfactant therapy in the integrated treatment of severe COVID-19 pneumonia. *Tuberkulez i bolezni legkikh = Tuberculosis and Lung Diseases.* 2020;98(9):6–12. (In Russ.) <https://doi.org/10.21292/2075-1230-2020-98-9-6-12>.

Информация об авторах

Стуликowa Ирина Юрьевна, врач-терапевт, заведующая отделением восстановительного лечения Клинической больницы №1, Группа компаний «МЕДСИ»; 143442, Россия, Московская обл., г.о. Красногорск, пос. Отрадное, влд. 2, стр. 1; stulikova@gmail.com

Цветкова Елена Владиславовна, врач-физиотерапевт отделения медицинской реабилитации Клинической больницы №1, Группа компаний «МЕДСИ»; 143442, Россия, Московская обл., г.о. Красногорск, пос. Отрадное, влд. 2, стр. 1; ассистент кафедры спортивной медицины и медицинской реабилитации, Первый Московский государственный медицинский университет имени И.М. Сеченова (Сеченовский Университет); 119991, Москва, ул. Трубецкая, д. 8, стр. 2; tv-aa@yandex.com

Конева Елизавета Сергеевна, д.м.н., профессор кафедры спортивной медицины и медицинской реабилитации, Первый Московский государственный медицинский университет имени И.М. Сеченова (Сеченовский Университет); 119991, Москва, ул. Трубецкая, д. 8, стр. 2; главный специалист по медицинской реабилитации, Группа компаний «МЕДСИ»; 143442, Россия, Московская обл., г.о. Красногорск, пос. Отрадное, влд. 2, стр. 1; Scopus ID: 55676603900

Шаповаленко Татьяна Владимировна, д.м.н., медицинский директор, Группа компаний «МЕДСИ»; 143442, Россия, Московская обл., г.о. Красногорск, пос. Отрадное, влд. 2, стр. 1

Information about the authors

Irina Yu. Stulikova, Therapist, Head of the Department of Rehabilitation of Clinical Hospital No. 1, «MEDSI» Group of Companies; 1, Bldg. 2, Otradnoye settlement, Krasnogorsk, Moscow region, 143442, Russia; stulikova@gmail.com

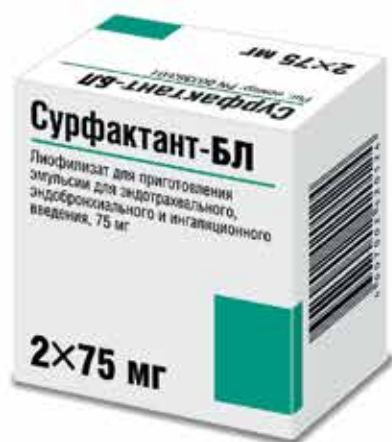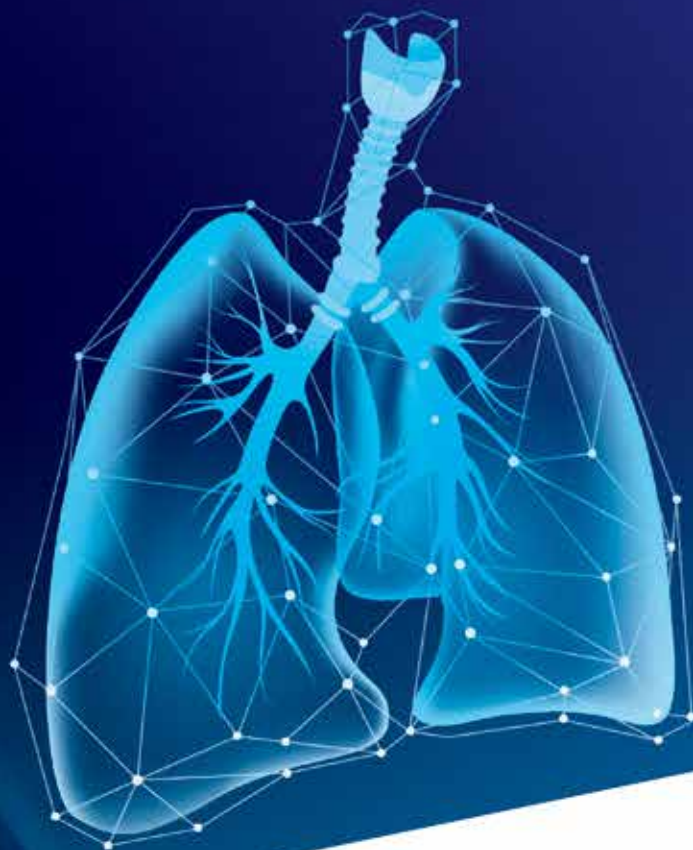Alena V. Tsvetkova, Physiotherapist of the Department of Medical Rehabilitation of Clinical Hospital No. 1, «MEDSI» Group of Companies; 1, Bldg. 2, Otradnoye settlement, Krasnogorsk, Moscow region, 143442, Russia; Assistant of the Department of Sports Medicine and Medical Rehabilitation, Sechenov First Moscow State Medical University (Sechenov University); 8, Bldg. 2, Trubetskaya St., Moscow, 119991, Russia; tv-aa@yandex.com

Elizaveta S. Koneva, Dr. Sci. (Med.), Professor of the Department of Sports Medicine and Medical Rehabilitation, Sechenov First Moscow State Medical University (Sechenov University); 8, Bldg. 2, Trubetskaya St., Moscow, 119991, Russia; Chief Medical Rehabilitation Specialist, «MEDSI» Group of Companies; 1, Bldg. 2, Otradnoye settlement, Krasnogorsk, Moscow region, 143442, Russia; Scopus ID: 55676603900

Tatyana V. Shapovalenko, Dr. Sci. (Med.), Medical Director, «MEDSI» Group of Companies; 1, Bldg. 2, Otradnoye settlement, Krasnogorsk, Moscow region, 143442, Russia

СУРФАКТАНТ-БЛ

НЕЗАМЕНИМАЯ ПОМОЩЬ ЛЕГКИМ



Единственный в мире отечественный препарат легочного сурфактанта с зарегистрированными показаниями к применению в комплексной терапии и профилактике ОРДС у взрослых,

развившегося вследствие прямого или непрямого повреждения легких, в том числе вирусной инфекции

БИСУРФ®

ООО «Биосурф»
197758, Россия, г. Санкт-Петербург,
пос. Песочный, ул. Ленинградская, д. 70
E-mail: info@biosurf.ru
Руководитель разработки: д.м.н., проф.
Розенберг Олег Александрович
Тел./факс: +7 (812) 596-87-87
E-mail: rozenberg@biosurf.ru



АО «СЕЛЛАРТ»
123001, Россия, г. Москва,
Трехпрудный пер., д. 9, стр. 1, офис 4
Тел.: 8 (800) 777-40-17
E-mail: info@sellart.pro
www.sellart.pro

Реклама

Входит в перечень ЖНВЛП
Регистрационное удостоверение Р N003383/01-230710